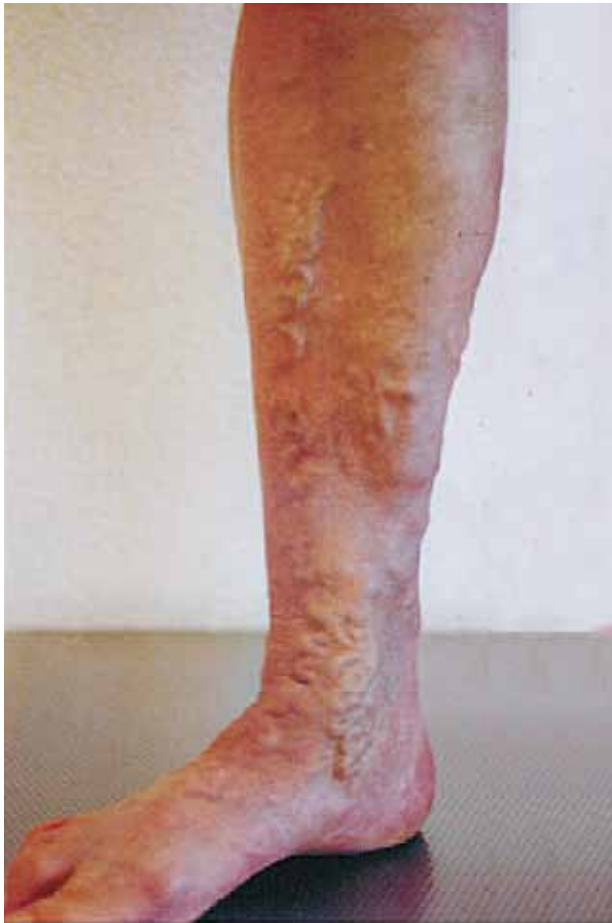


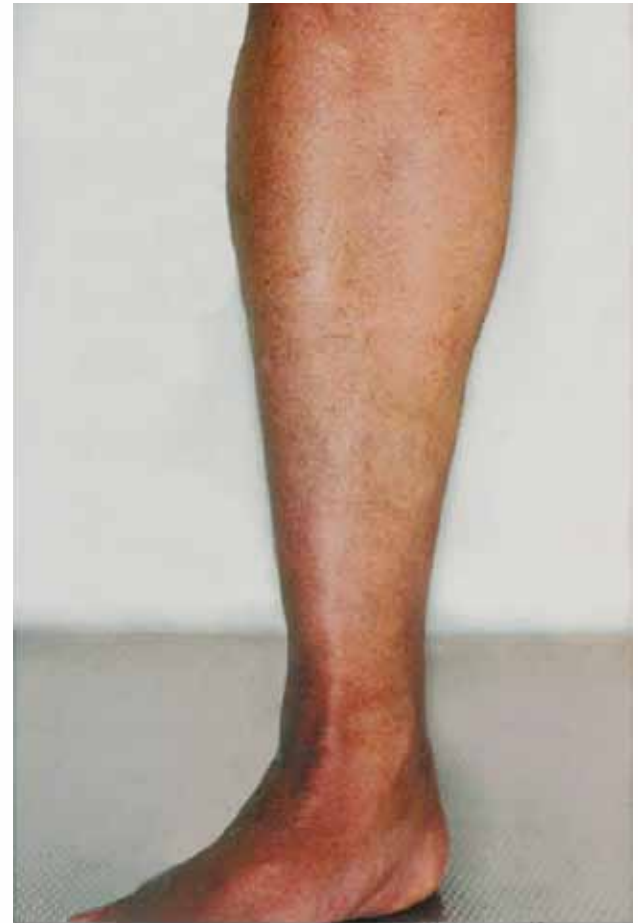
Gesunde Beine sind schön – Moderne Behandlungsmethoden von Krampfadern

Dr. med. Claudia L. Yattara-Baratti
Fachärztin FMH für Chirurgie



vor der Operation



2 ½ Monate nach der Operation



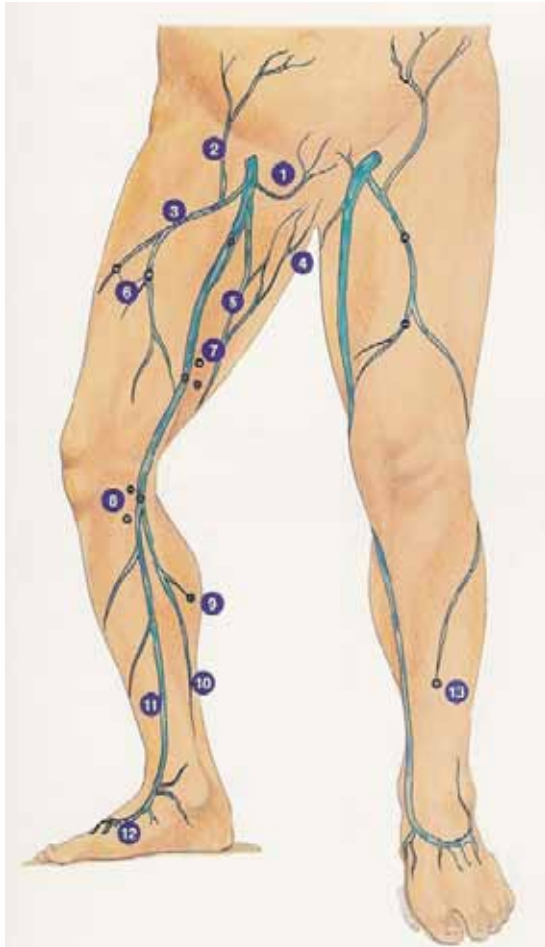
Golden Standard



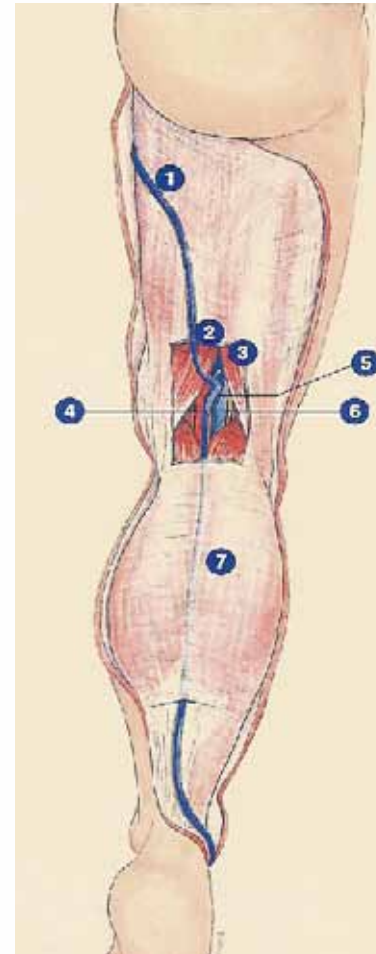


Krampfaderoperation in vier Schritten

1. Crossectomie
2. Stripping
3. Phlebectomie
4. Perforantes-Ligatur

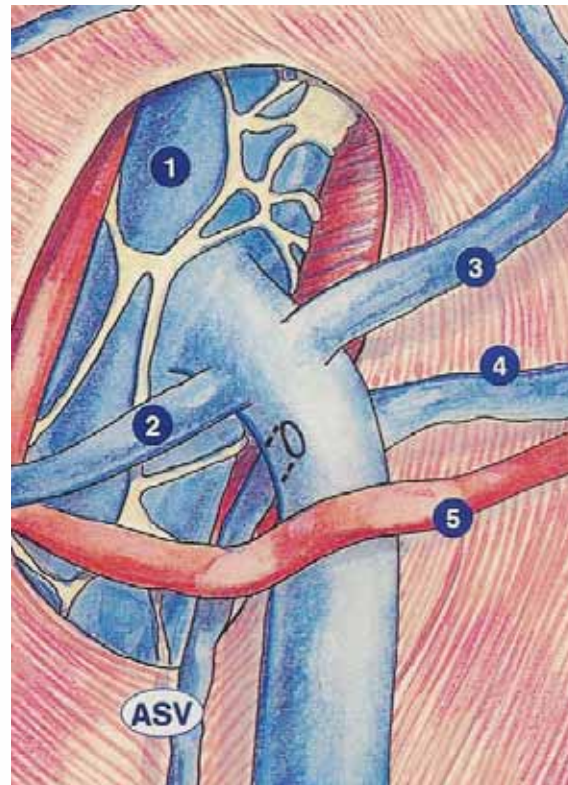


Vena saphena magna

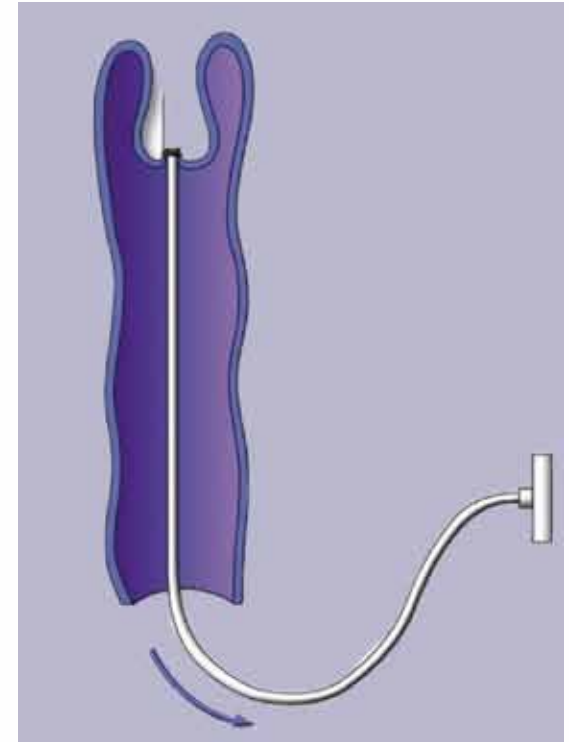
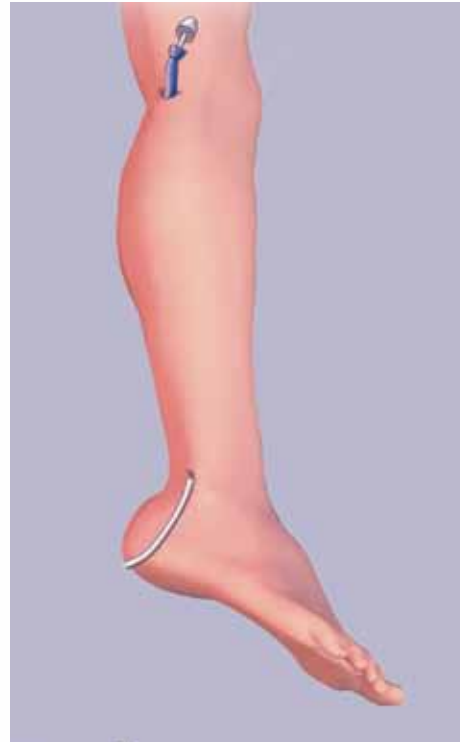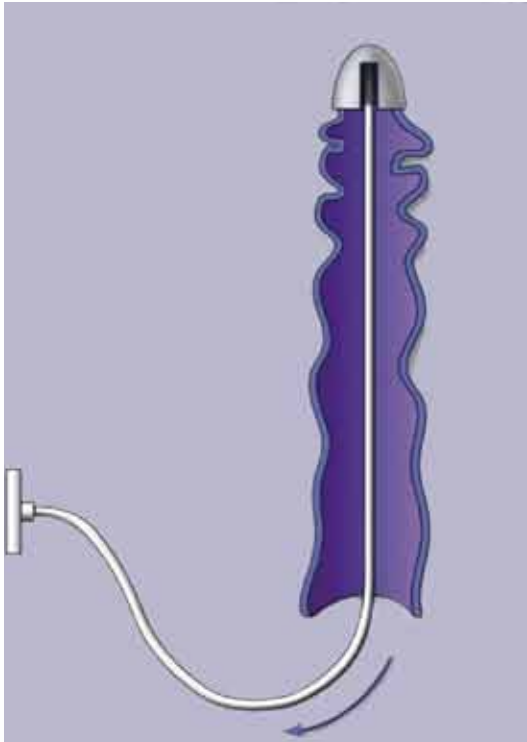


Vena saphena parva

1. Crossektomie

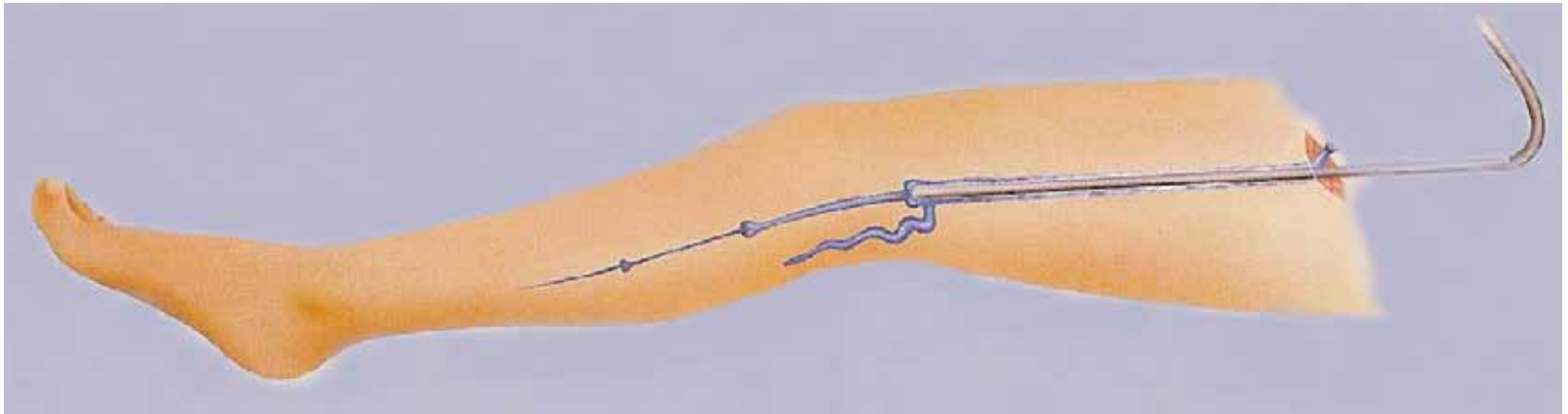


2. Stripping



Stripping der Vena saphena parva
nach Babcock, seit 1907

2. Stripping



Stripping der Vena saphena magna



3. Phlebectomie

3.1 Häkchen-Phlebectomie

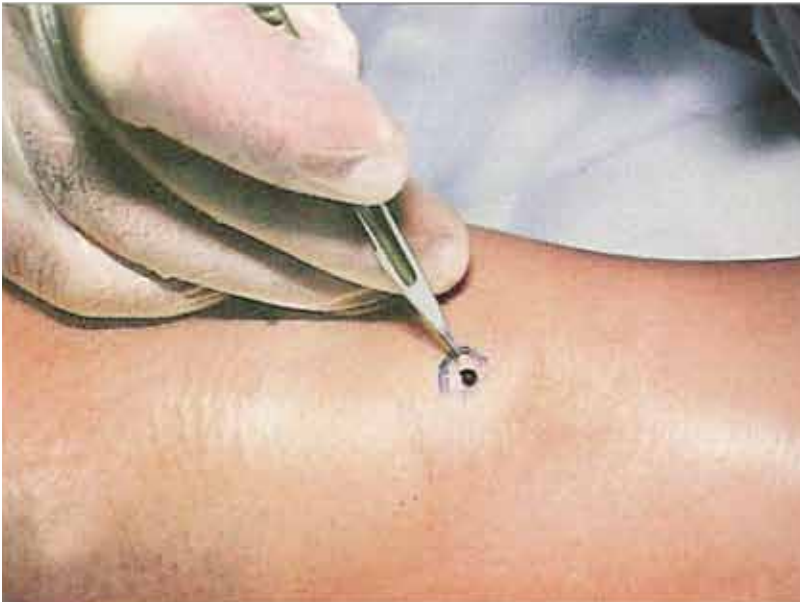3.2 Lichtgesteuerte Phlebectomie
(TriVex-Methode)

3.1 Häkchen-Phlebectomie

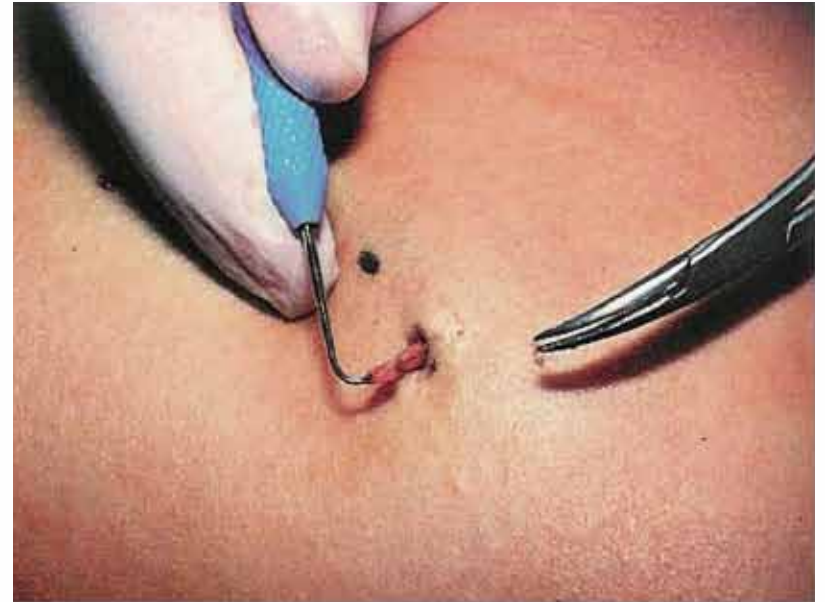

Robert Muller, Neuchâtel 1956

3.1 Häkchen-Phlebectomie

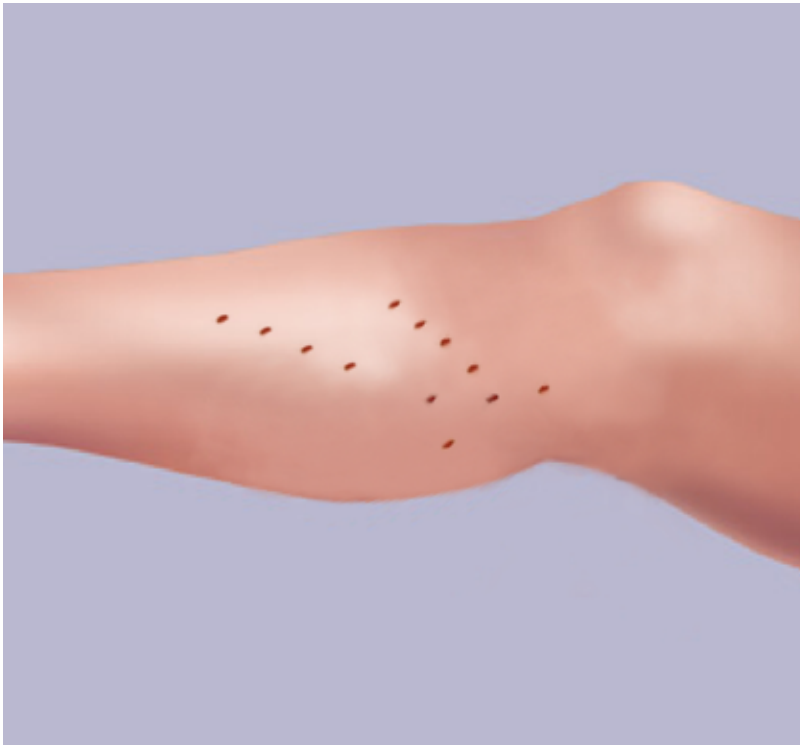


2 mm grosse Schnitte

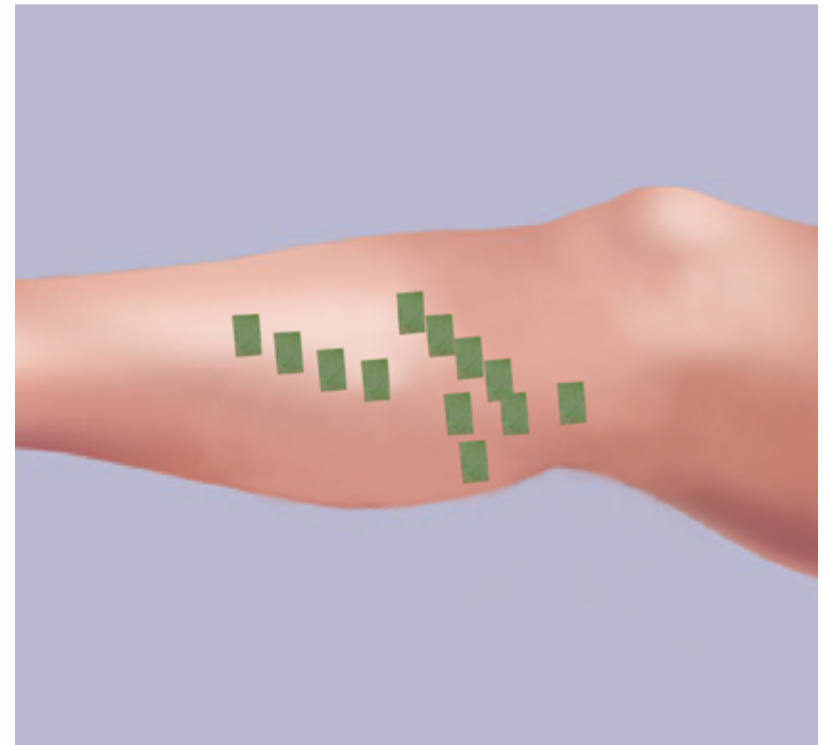


Fassen und Herausziehen der Vene

3.1 Häkchen-Phlebectomie

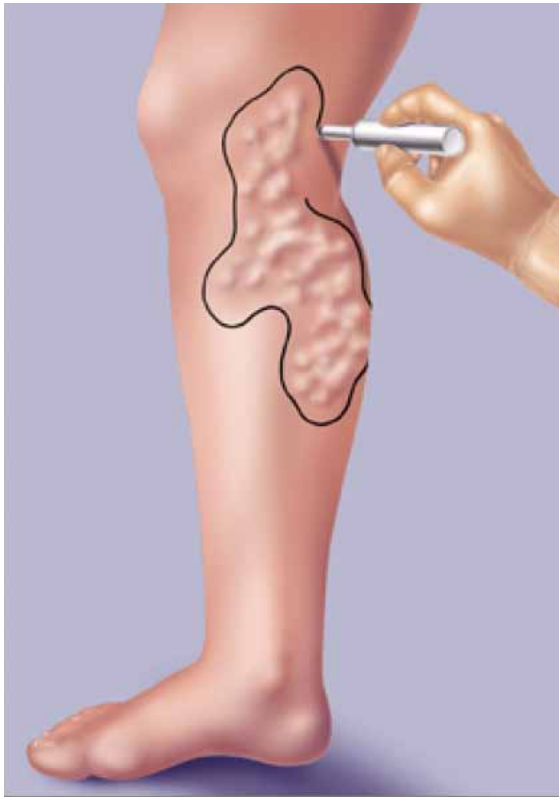

Viele kleine Schnitte

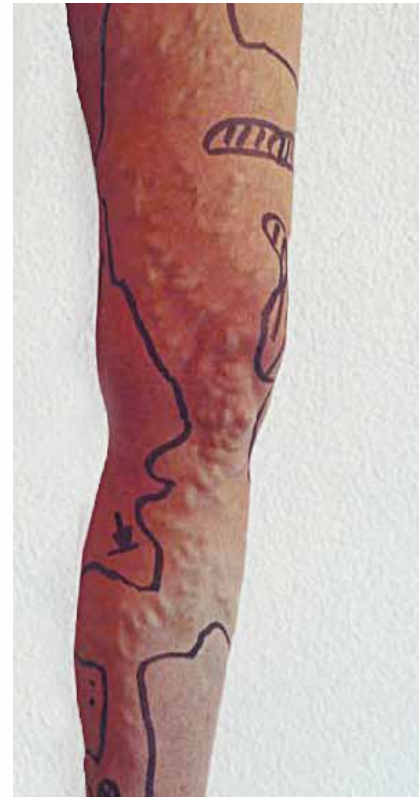

Keine Naht notwendig

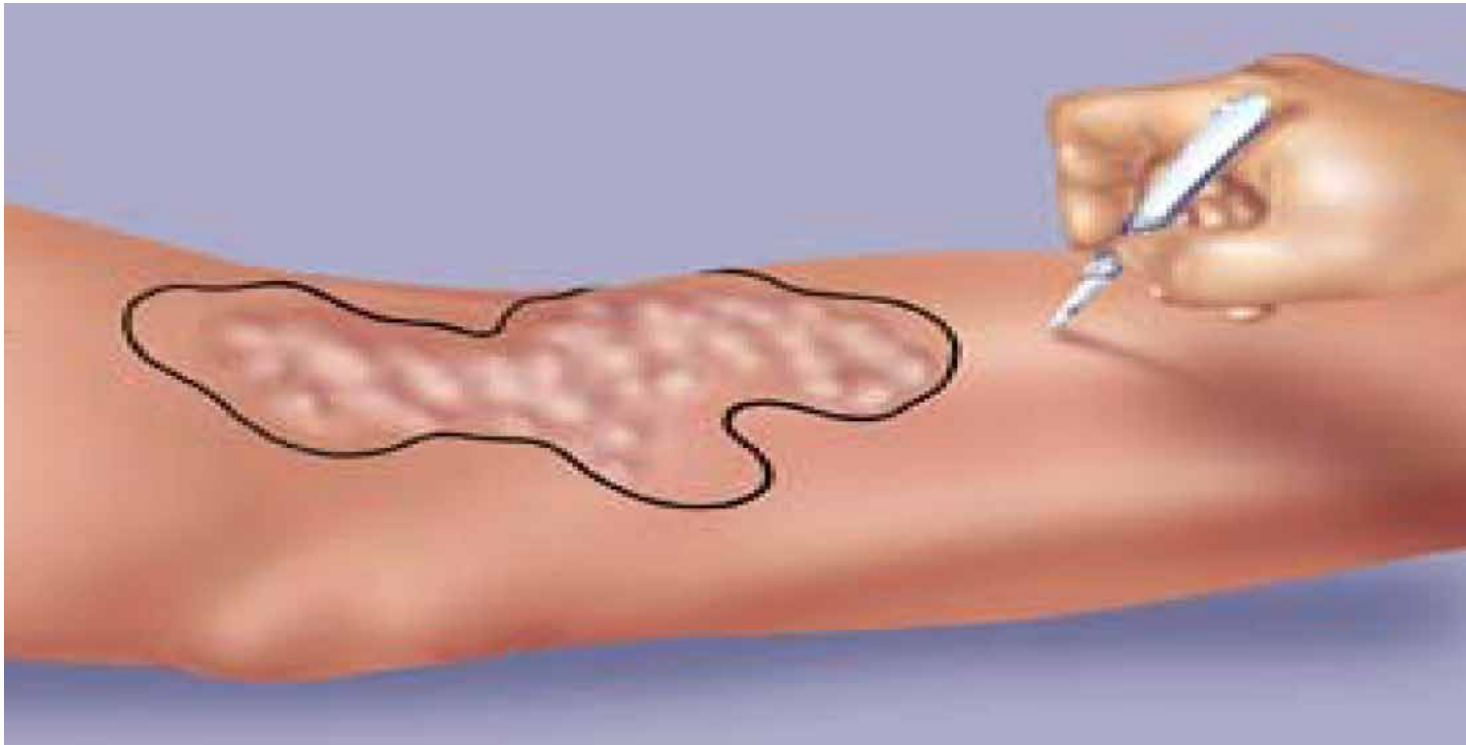
3.2 Lichtgesteuerte Phlebectomie



Einzeichnen der Krampfadern

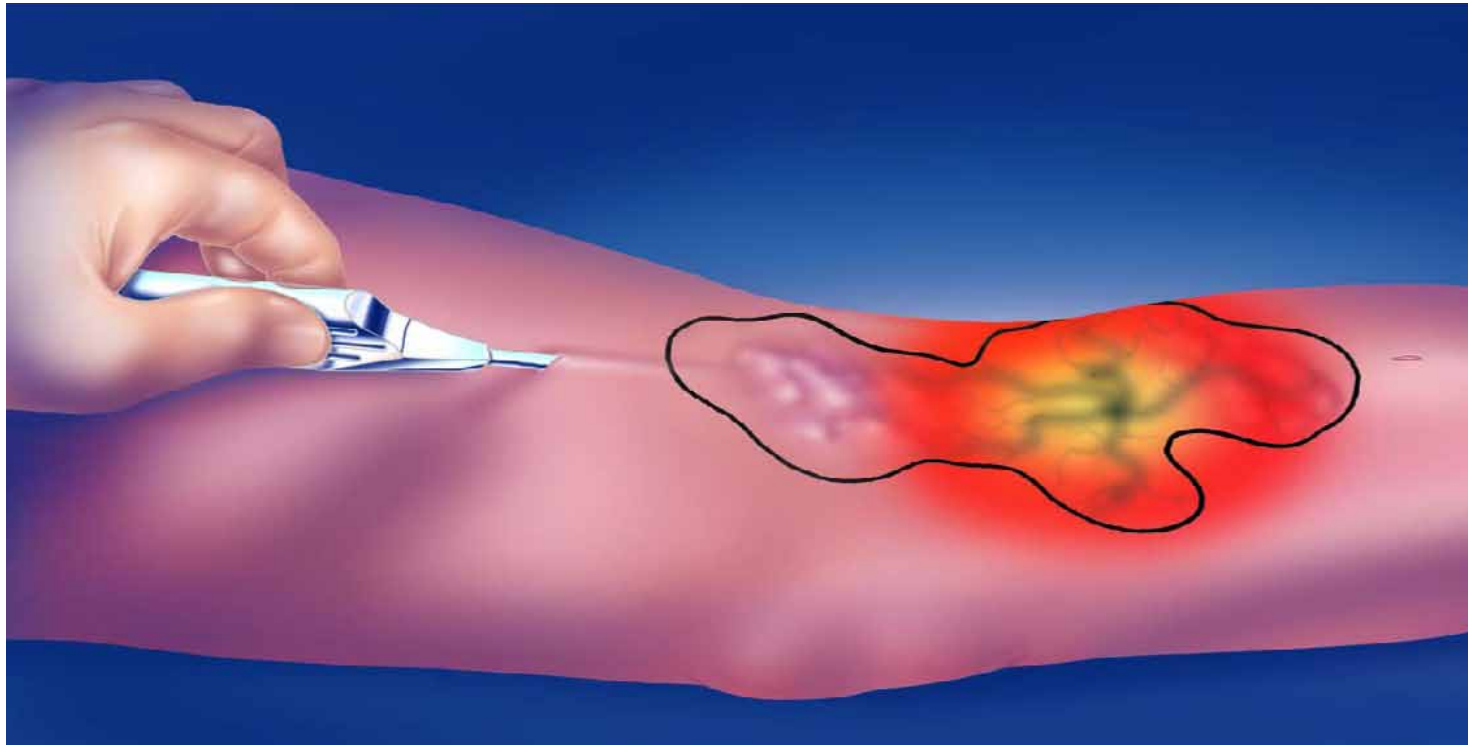


3.2 Lichtgesteuerte Phlebectomie



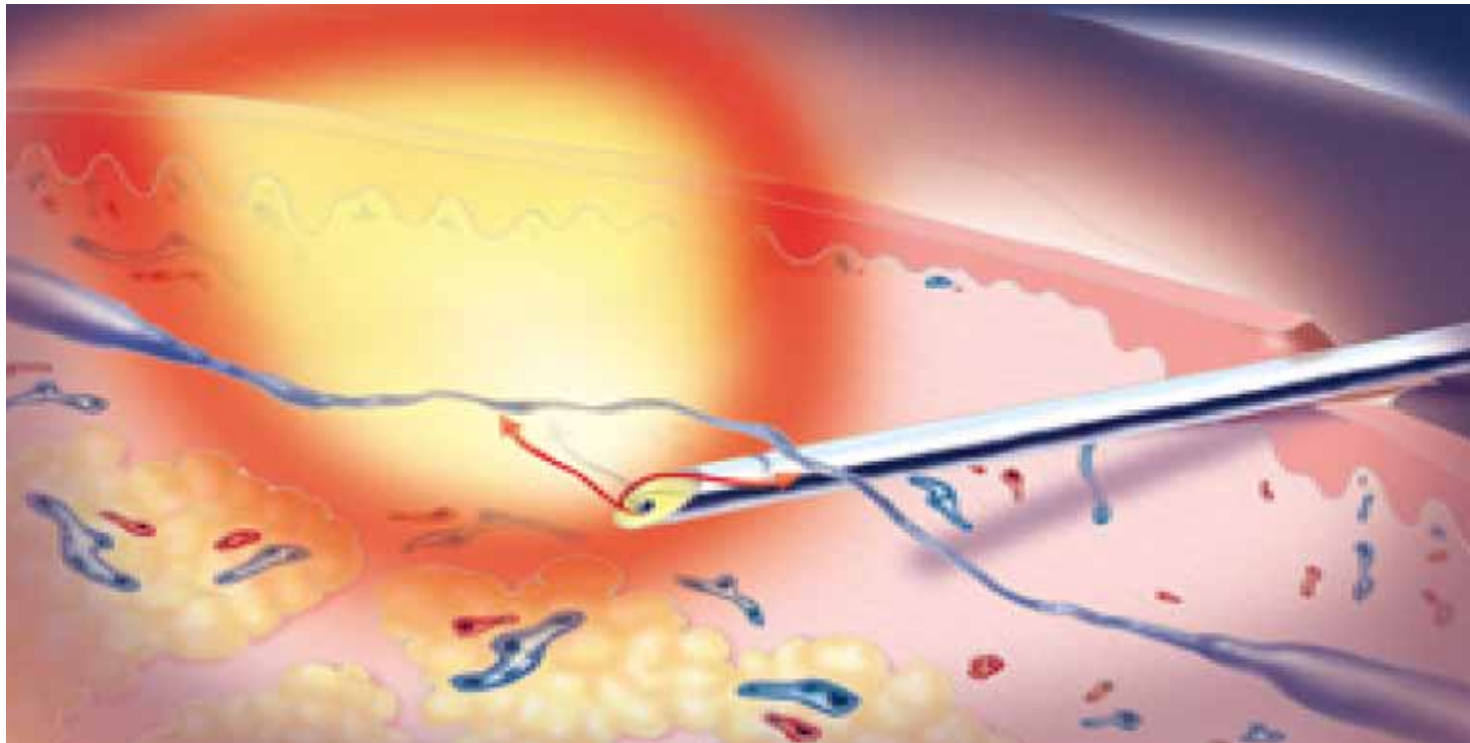
zwei 4 mm grosse Schnitte

3.2 Lichtgesteuerte Phlebectomie



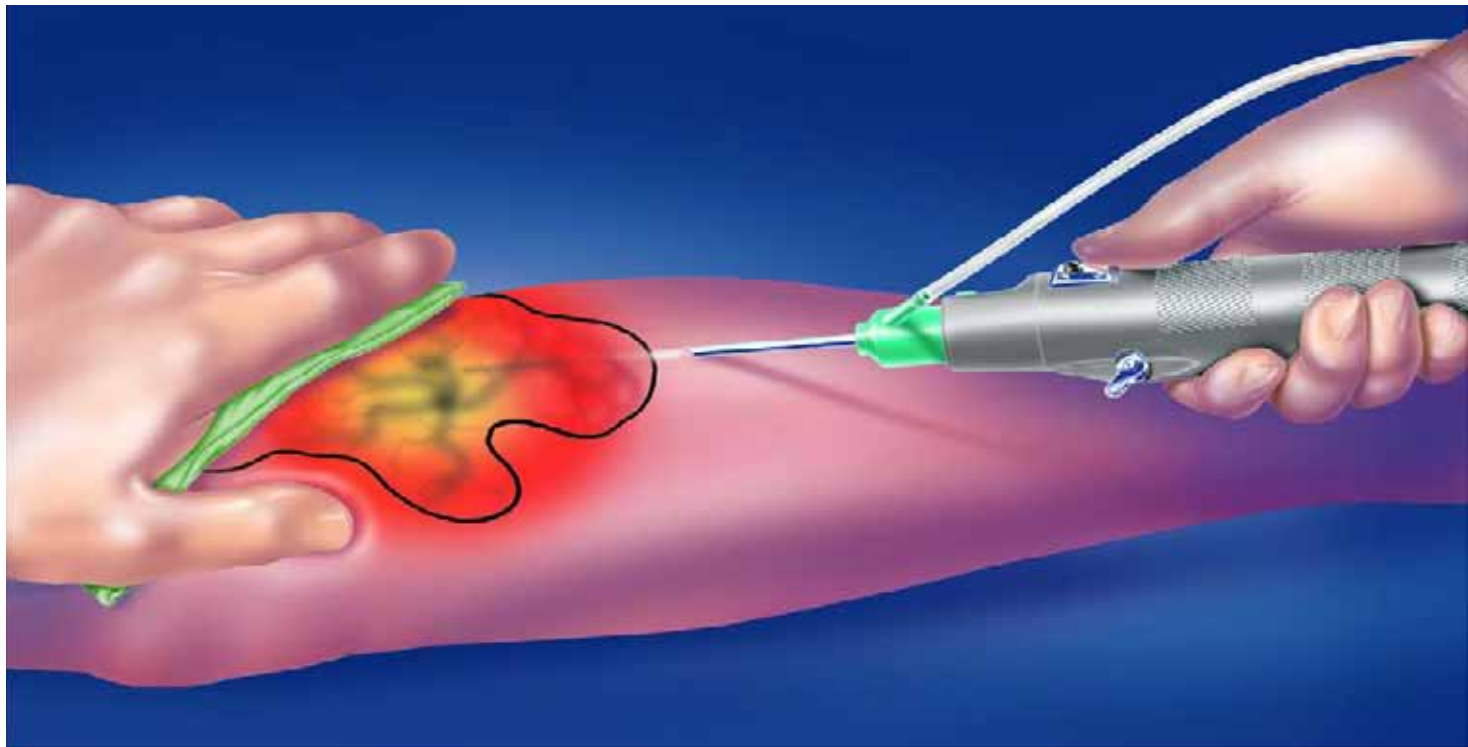
Einführen des Lichtstabes

3.2 Lichtgesteuerte Phlebectomie



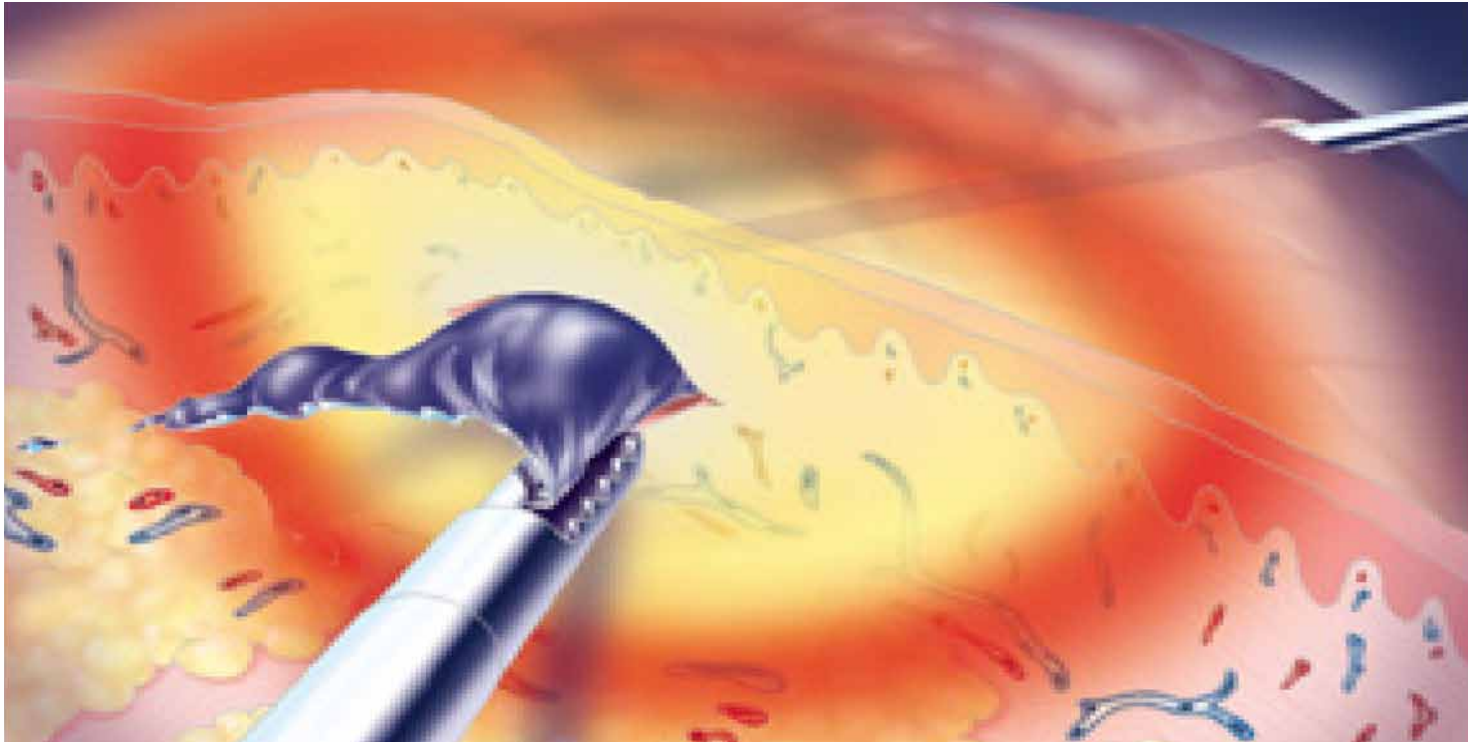
Beleuchten der Venen

3.2 Lichtgesteuerte Phlebectomie



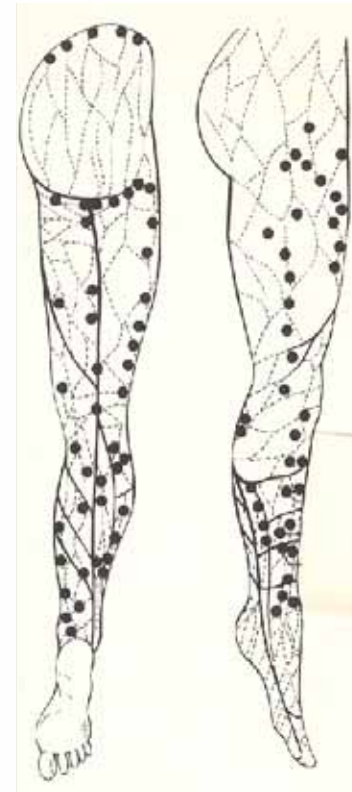
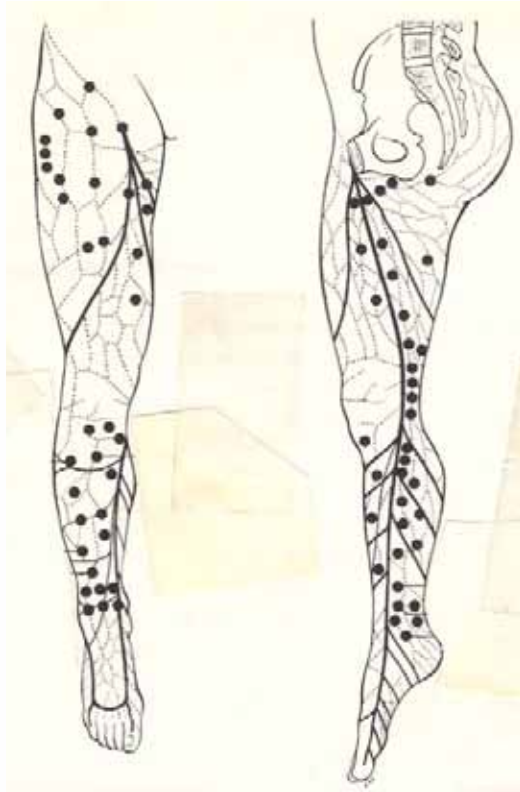
Einführen des Resektors

3.2 Lichtgesteuerte Phlebectomie

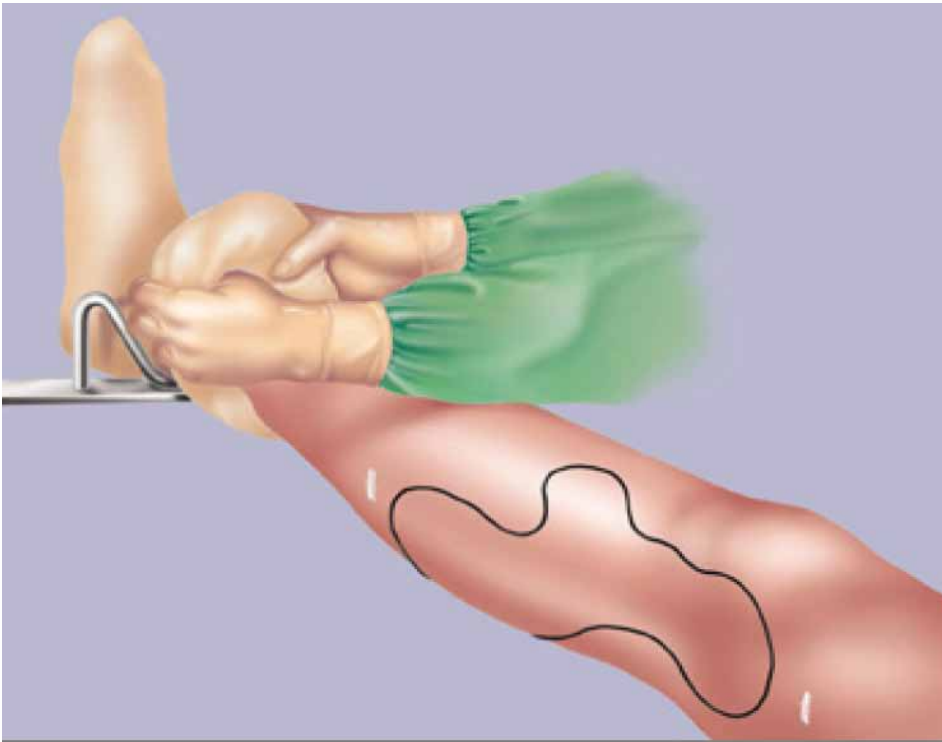


Resektion der Vene

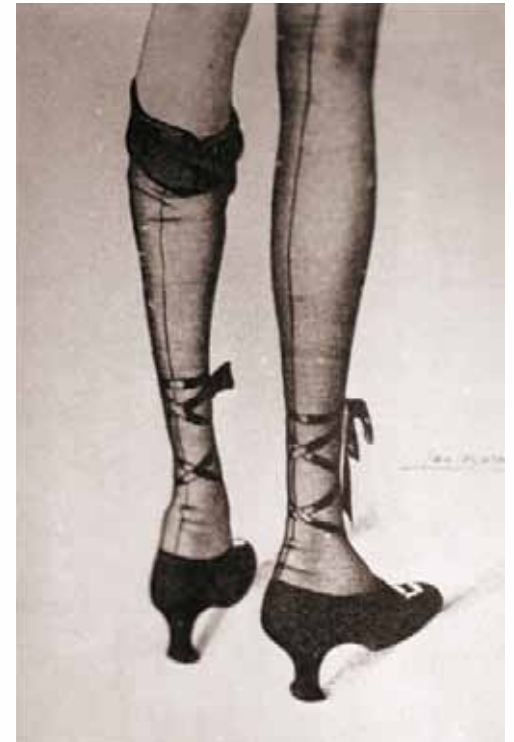4. Perforantes-Ligatur

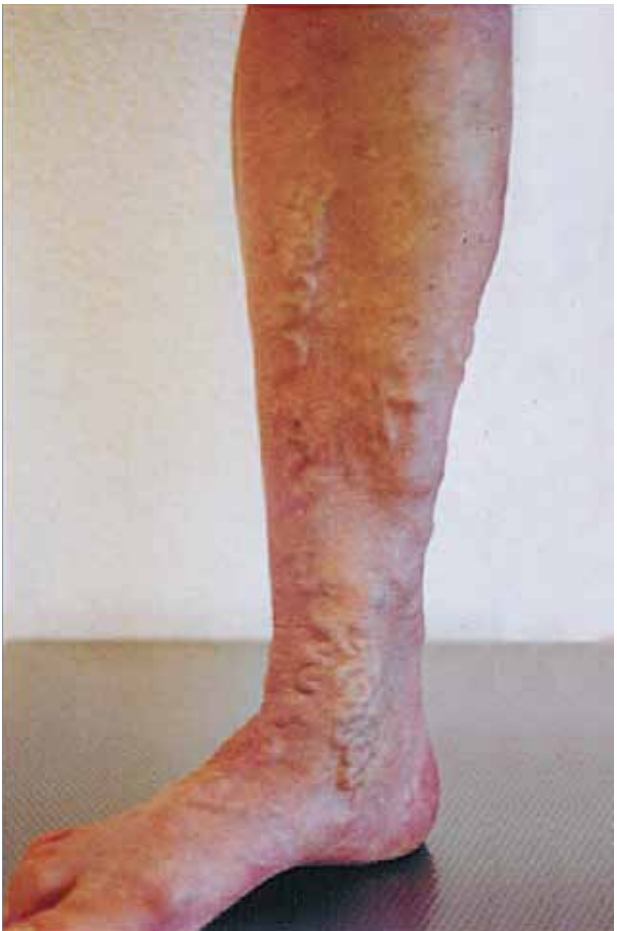

Nach der Operation

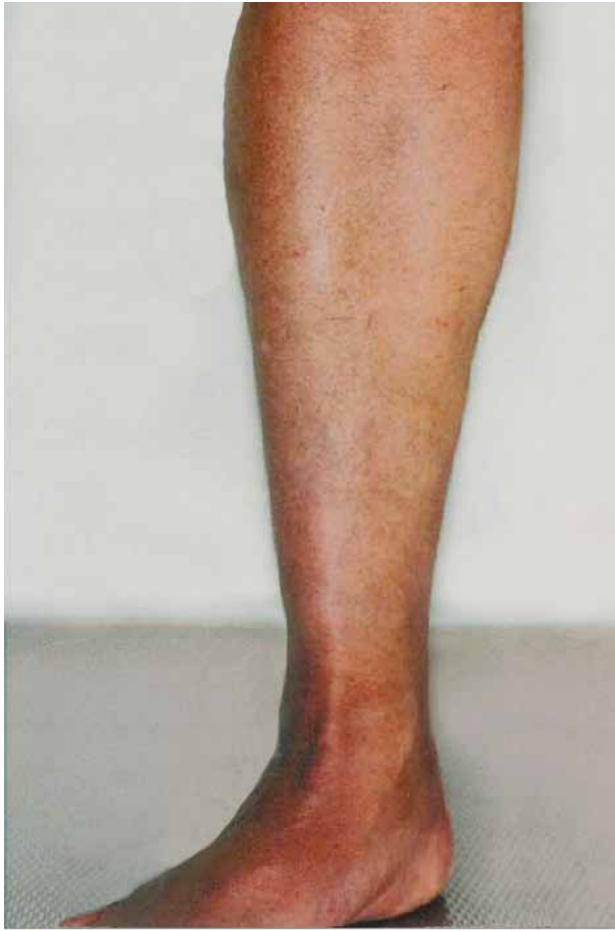

Kompression





vor der Operation



2 1/2 Monate nach der Operation



Golden Standard





Weitere Informationen

www.yattara.ch

www.pyramide.ch